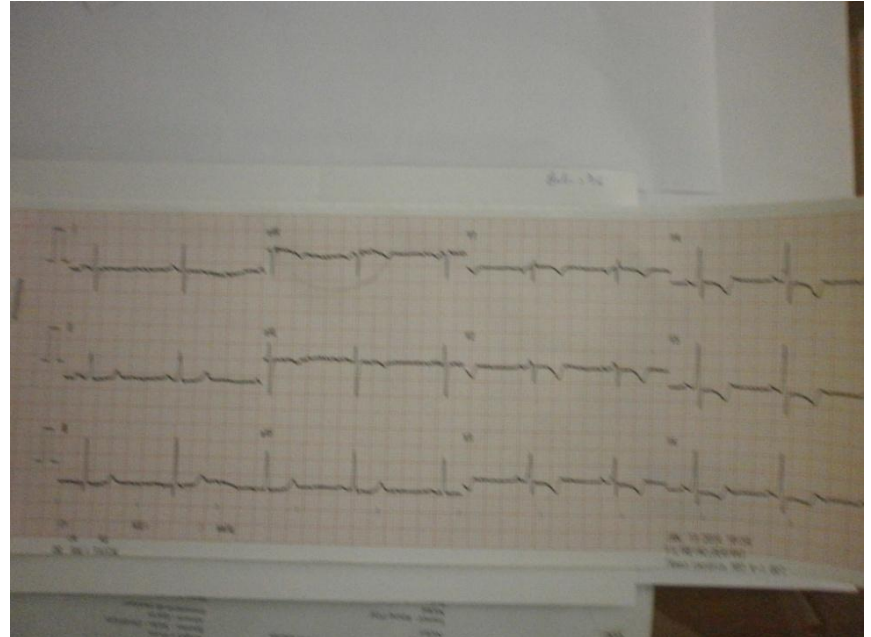
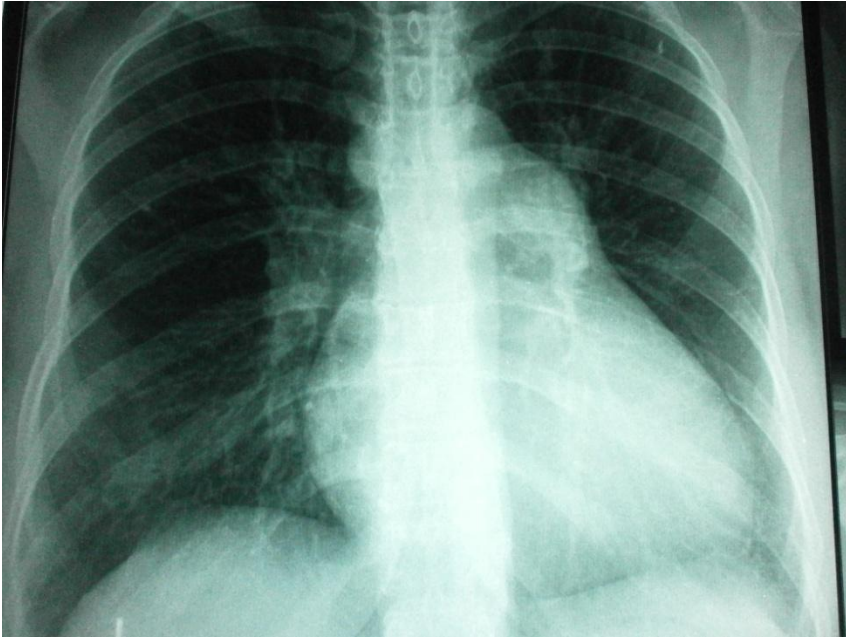
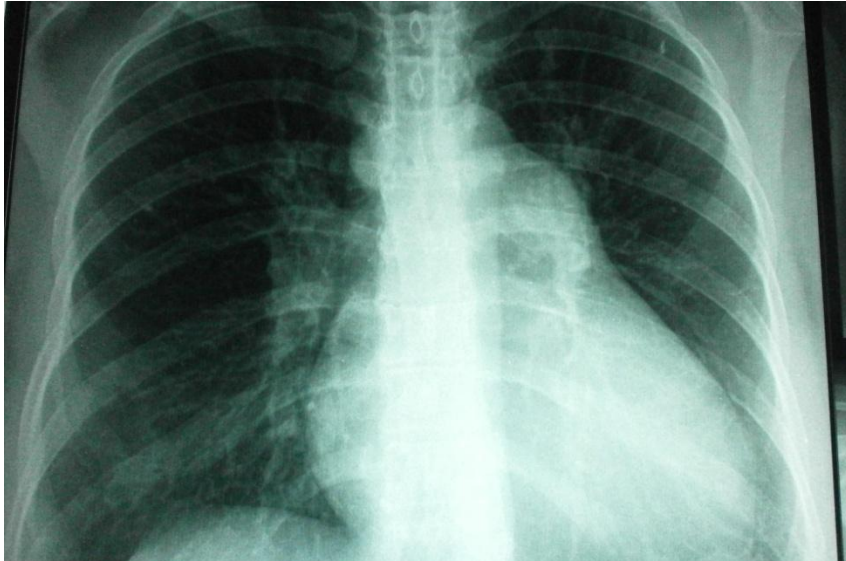


?



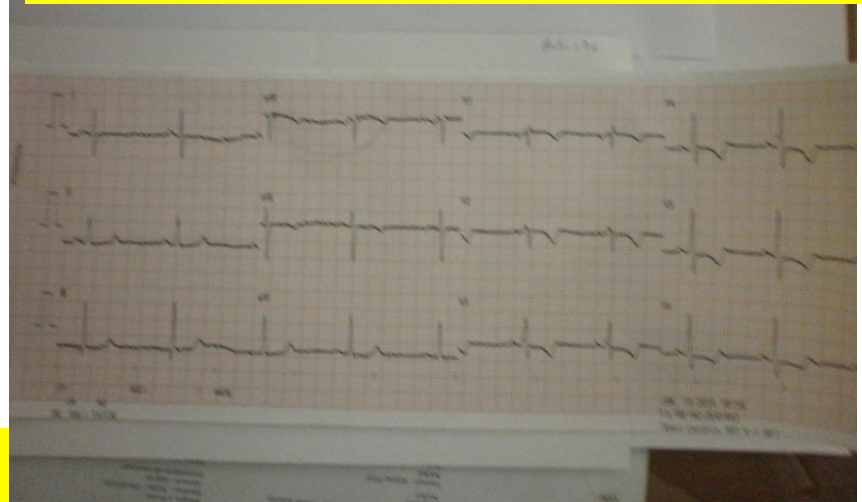
Mm Rabia 38 ANS:

Dyspnée d'effort +/- sifflante depuis depuis le jeune âge devenu invalidante depuis 3 Ans. Stérilité.



RX Thorax : Cardiomegalie. Saillit de l'arc moyen- Double bouton aortique -

E.C.G : T négative V1-V2-V3-V4 BBD
-AXE DROIT



1) Grosse artère pulmonaire et HTAP

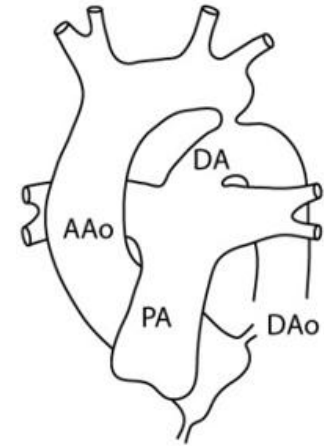
2) Grosse aortique gauche non visible a gauche. Bouton a droite

- Anomalie des gros vaisseaux

- **Persistance du canal artériel**

HTAP+ une deuxième crosse aortique à droite

Fréquente



- Manque de cloisonnement entre l'aorte ascendante et l'artère pulmonaire.
- Malformations cardiaques complexes et cyanogènes peuvent s'accompagner de collatérales aorto-pulmonaires
- Transposition gros vaisseaux